



Willkommen zum Infotreff Gesundheit!

**Schmerzen an Ellbogen
und Händen – was kann
das sein?**

Dr. Mark Kettler
Facharzt für Orthopädie und
Unfallchirurgie
Belegarzt am Rotkreuzklinikum
07. Juni 2010



DRES. RADKE • KLEIN • NOE • KETTLER
ORTHOPÄDISCHE GEMEINSCHAFTSPRAXIS



Gliederung

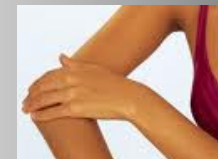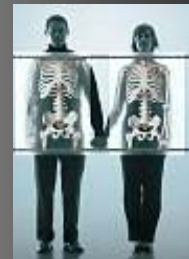Aufbau Ellbogen und Hand

Befunde und Diagnostik

Schmerzzursachen

Typische Krankheitsbilder

Therapiemöglichkeiten



Aufbau Ellbogen

Drei Gelenkabschnitte

Kapsel/Bandstruktur

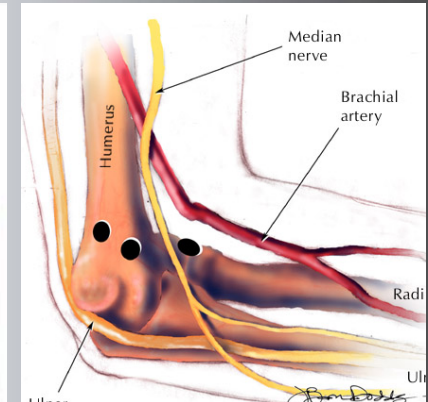
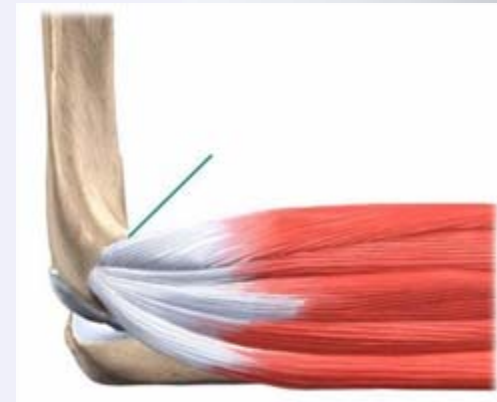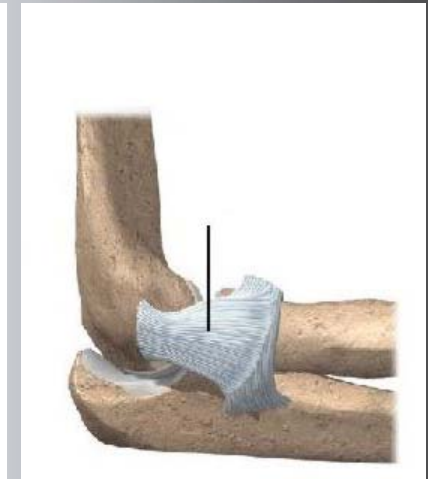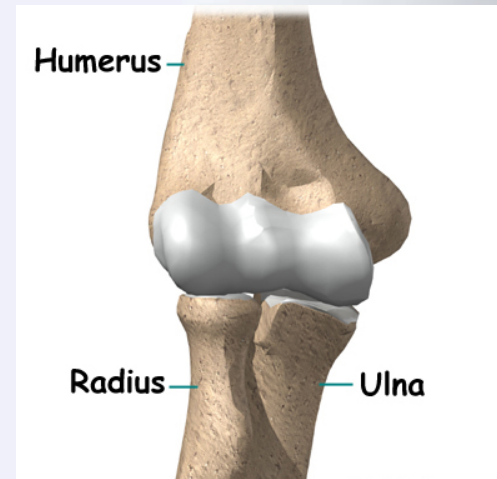
→ **Stabilität**

Muskel/ Sehnenansätze

→ **Bewegung**

Gefäße-/ Nerven

→ **Nachbarschaft**



Funktionen des Ellbogen

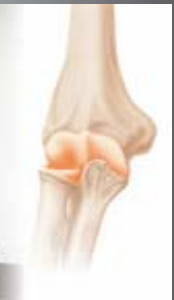
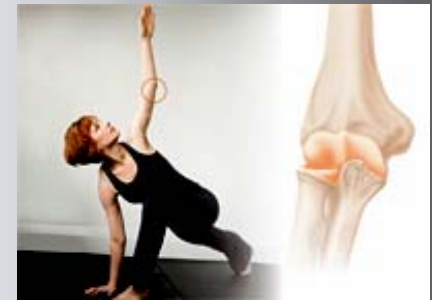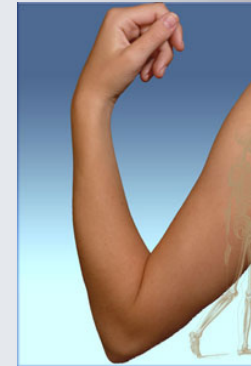Beugung im Arm:

- Essen , Hygiene

Steckung:

- Greiffunktionen

Unterarmwendungen

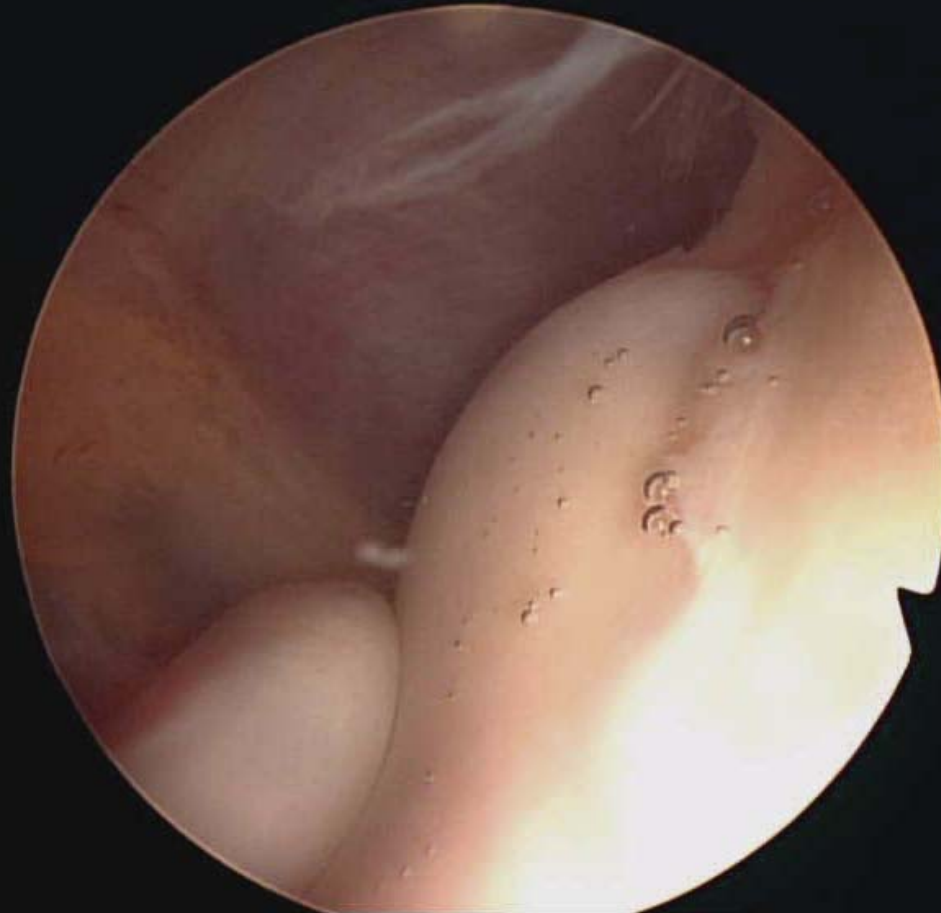



Funktionsprüfung (Gelenkspiegelung)

**Elle
(Ulna)**

**Speiche
(Radius)**



**Oberarm
(Humerus)**



Diagnosestellung

Vorgeschichte (Unfall)

Befunderhebung

Funktionsdefizite

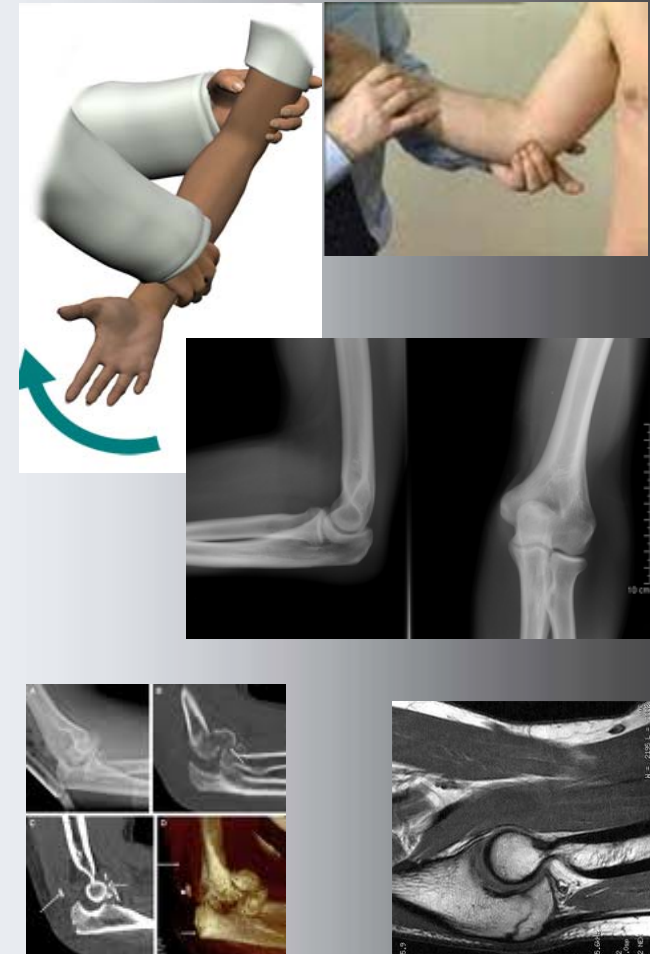Stabilitätsprüfung

Bildgebung

Ultraschall – Röntgen – CT

MRT

Labor - Punktion



Tennis – Ellbogen (Epicondylitis)

Tennisarm - Mausarm : außen

Golfarm: Innen

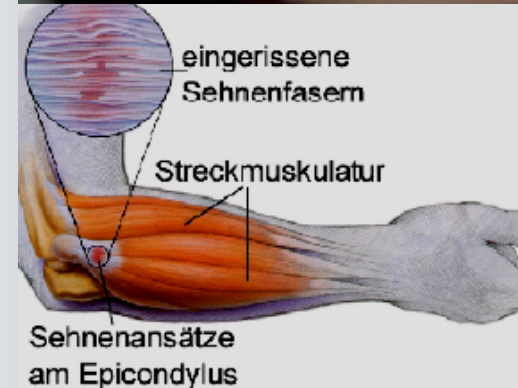
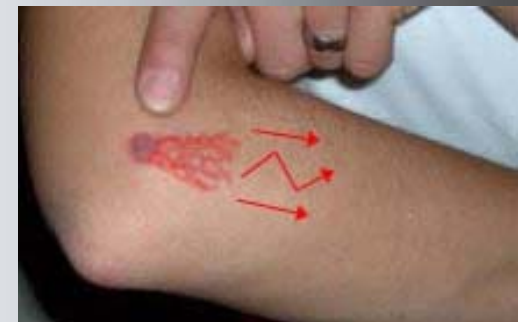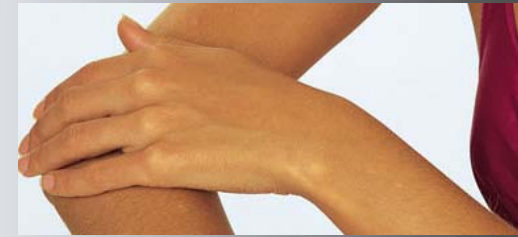**Repetitive Strain injury (RSI)
Insertionstendopathien –
Überbeanspruchung**

Akute oder chronische Verläufe

Beschwerden

**Schmerzen am Muskelansatz
bis in die Fingerrückseite**

Verstärkung bei Anspannung

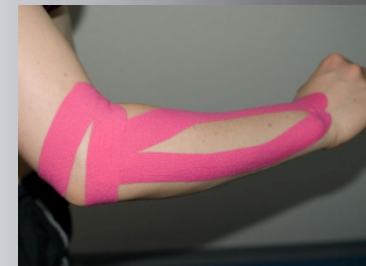

Therapie bei Tennis – Ellbogen

Entzündungshemmende /
schmerzstillenden Medikamente
Injektion (Kortison / Hyaluron)
Salbenverbände
Kälte- / Wärmebehandlung
Krankengymnastik
Ultraschall, Iontophorese
Epicondylitisspange
Kinesio-Taping
Stosswellentherapie
Lasertherapie
Akupunktur



www.tennisarm.eu



Operation bei Tennis – Ellbogen

**Nur nach Versagen von konservativen
Maßnahmen**

**Operation nach Hohmann:
Offener Zugang (4-6cm Wunde)**

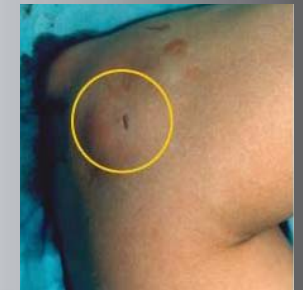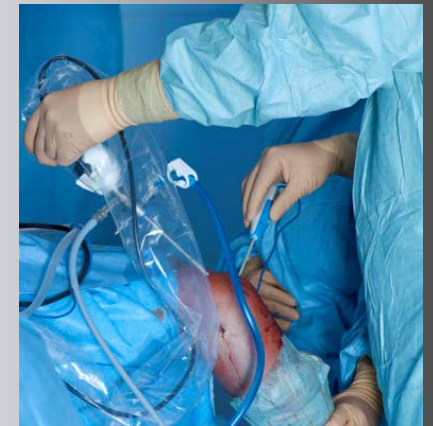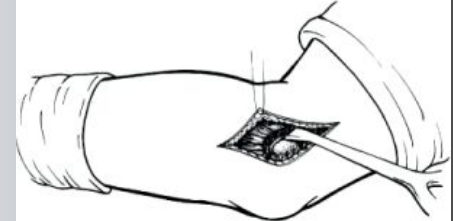
Arthroskopische Operation

Minimalinvasive Tenomyotomie

Schnitt unter 1cm

Örtliche Betäubung

Schnelle Belastung



Schleimbeutelentzündung

Ellenbogenrückseite

Schwellung sackartig der Bursa

Akut oder chronisch

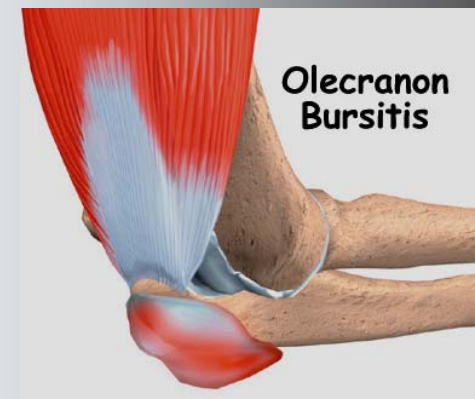
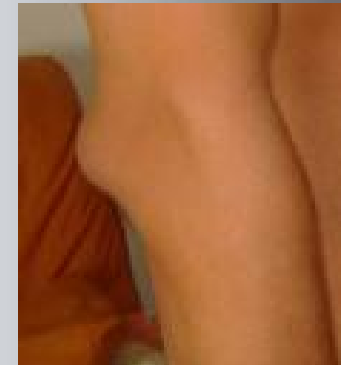Behandlung

Ruhigstellung, Kühlung

Salben, Punktion

Bei Infektion oder chronisch:

Operation



Arthrose (Gelenkverschleiß) am Ellbogen

Häufig ohne bekannte Ursache

Andere (Verletzungen

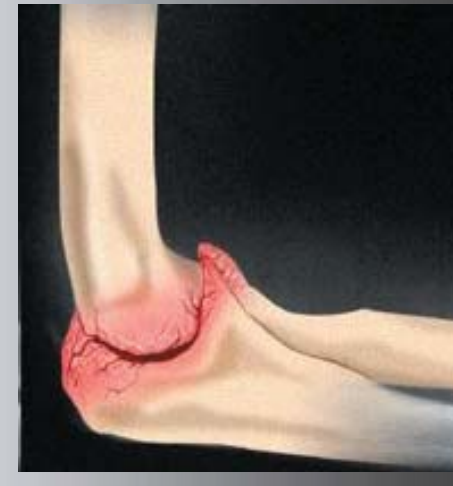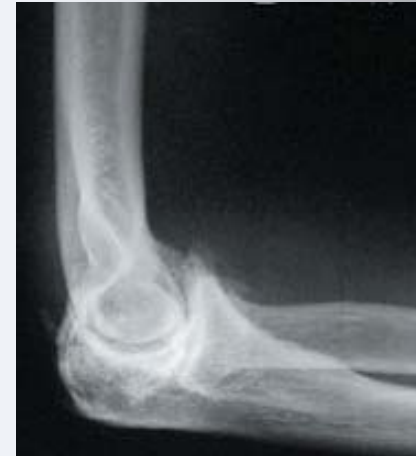Arthritiden, Infektionen)

Bewegungseinschränkungen

Schmerzen, Gelenkreiben,

Schwellung, Verformung

Selten cP (Rheuma)



Therapie bei Gelenkverschleiß

Kühlen, Schmerzmittel (NSAR)

Nur kurzzeitig ruhigstellen

Physiotherapie

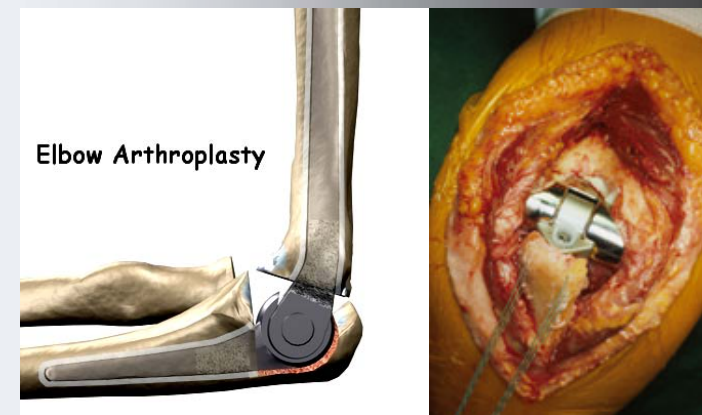
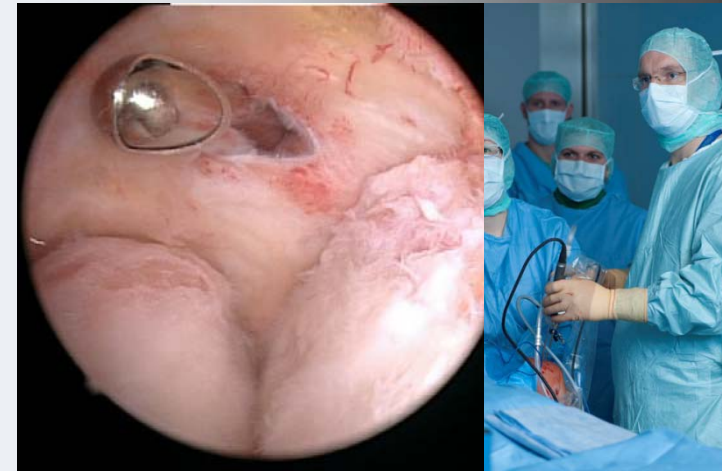Injektionen

- Operativ:

Gelenkspiegelung

Resektionsarthroplastik

Gelenkersatz



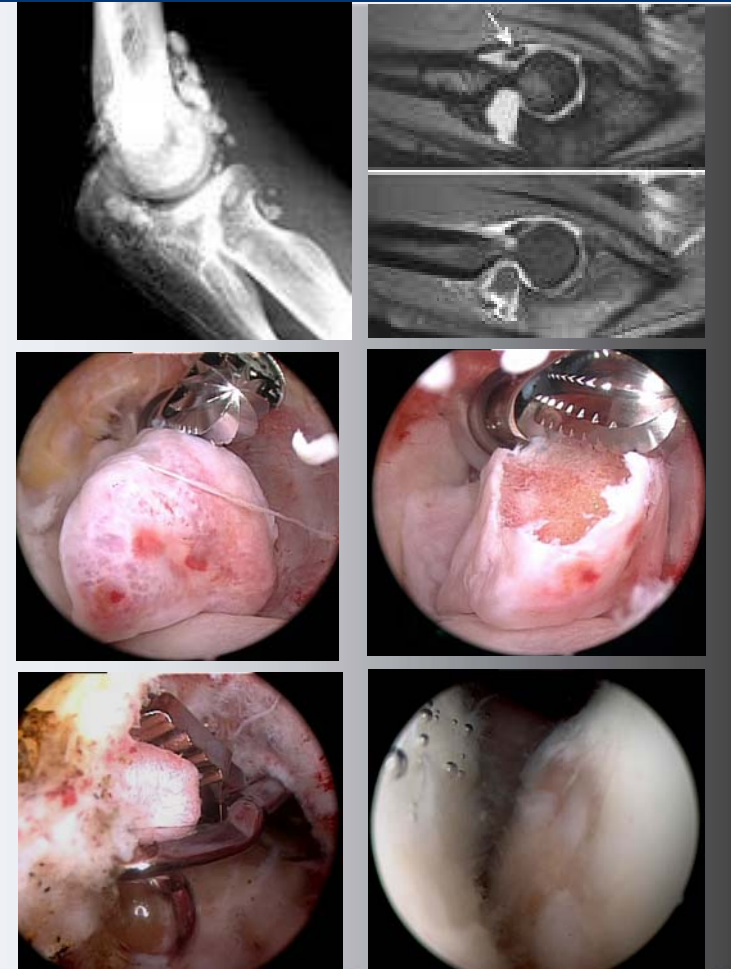
Freie Gelenkkörper im Ellbogen

Bildung durch

1. Knorpelabstoßung
2. Schleimhautveränderungen
„Wucherung“

Gelenkblockaden, Schmerzen

Gelenkspiegelung sinnvoll, da
Knorpelschädigung eintritt



Sulcus Ulnaris - Syndrom – Rinnensyndrom

**Nervenkompressionssyndrom
am Ellenbogen**

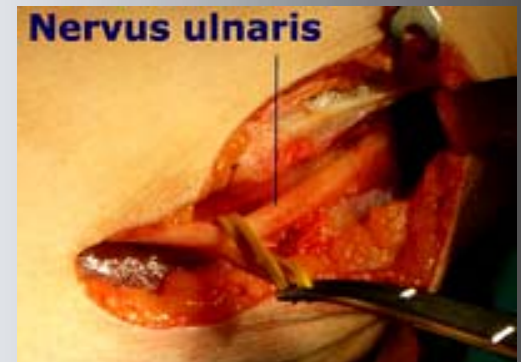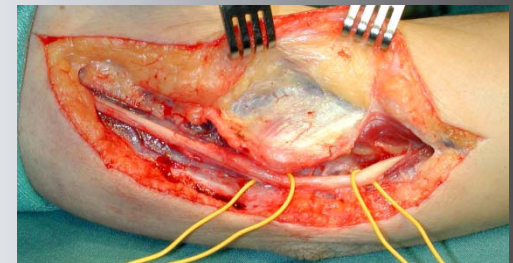
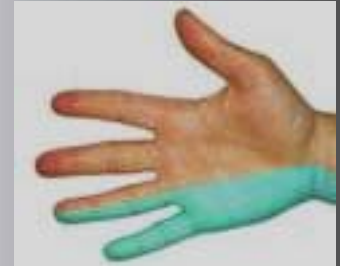**Mißempfindungen / Schwäche
des Kleinfingers, Ringfinger**

Schmerz bei Beklopfen

Messung der „Nervenströme“

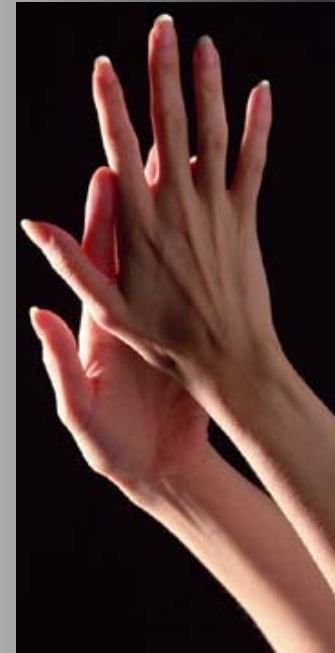Konservativ: Lagerung, NSAR

Operativ: Entlastung



Zentrale Stellung der Hand

Die Hand ist unser sensibelstes Organ: Tasten, Spüren, Greifen, Formen – und weit mehr als das: Die Hand prägt das Denken und die ganze Entwicklung des Menschen.



Aufbau der Hand

Knochen

Gelenke

Sehnen

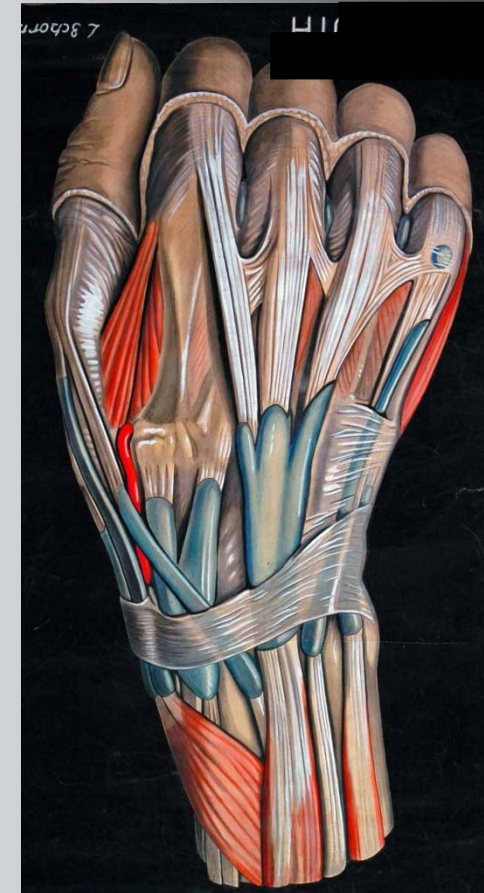
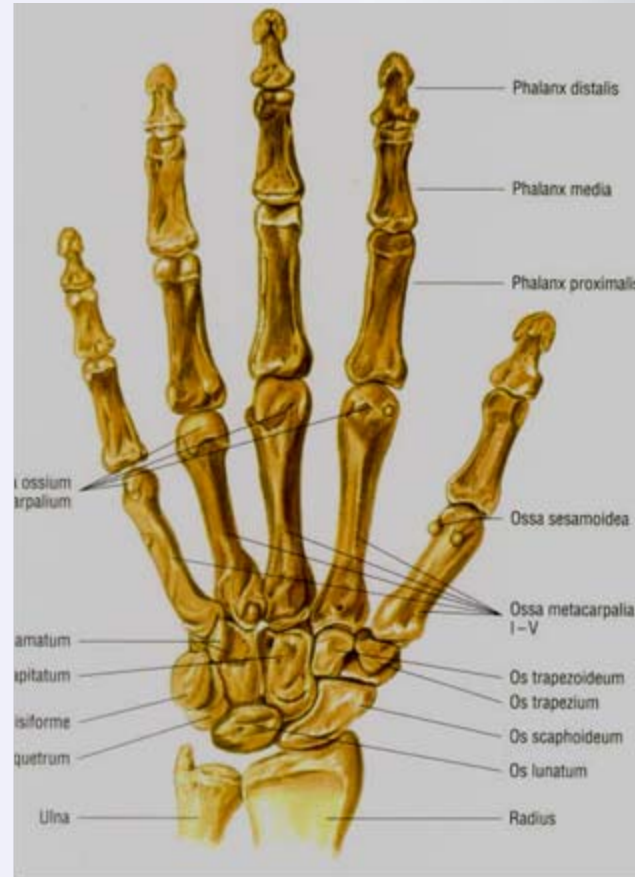Muskeln

Bandsysteme

Sehnen

Gefäß-/ Nerven

Hautinnervation



Wege zur Diagnose

Untersuchung

Wo besteht der Schmerz

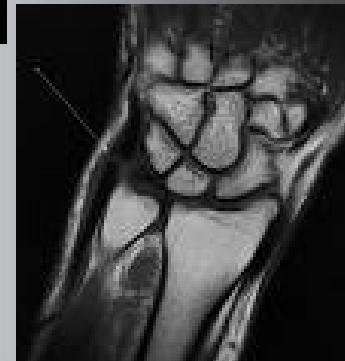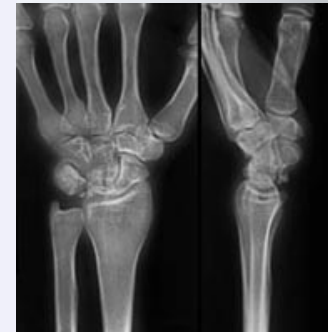
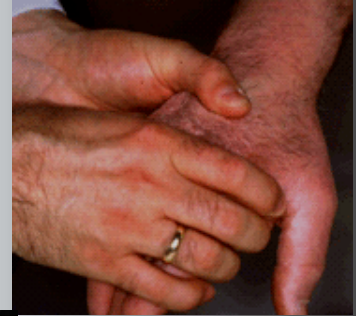Bewegungsanalyse

Funktionsdefizite

Bildgebung

- Röntgen / CT: Knochen
- Kernspin / Sono: Weichteile

Neurologie



Nichtoperative Behandlungsarten

Ruhigstellung (kurz)

Schienung

Kryotherapie (Kälte Therapie)

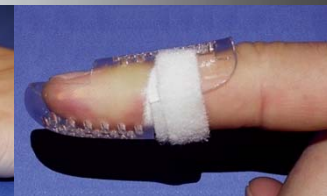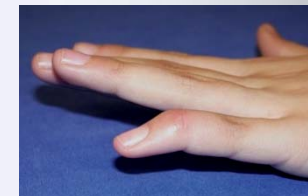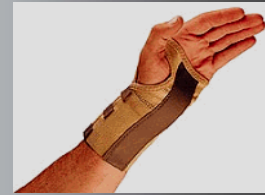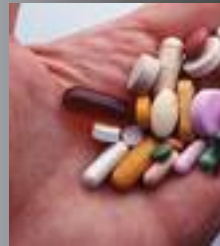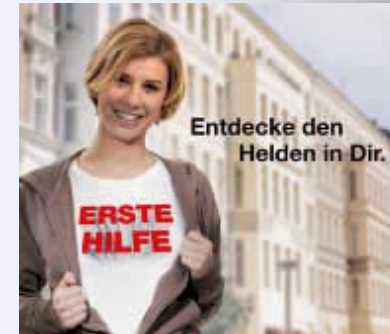Medikamente

Injektionen

Krankengymnastik

Ergotherapie

Hilfsmittel



Operative Behandlungen

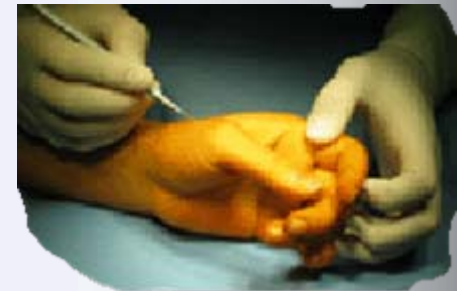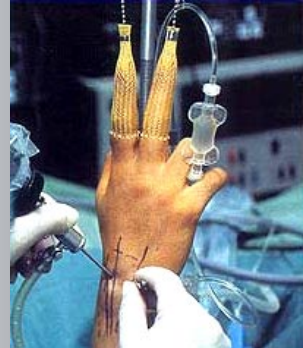
Gelenkspiegelung

(Arthroskopie)

Minimal invasiv

Offene Eingriffe

Endoprothetik



Finger schnackelt oder schnappt – Schnellender Finger

Finger bleiben Hängen – Schnappen

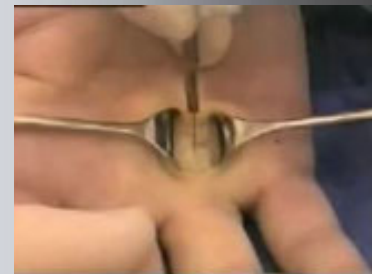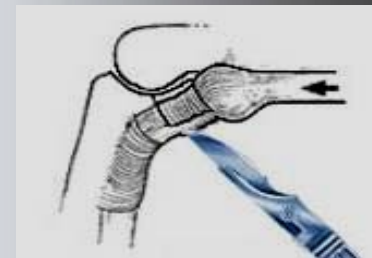
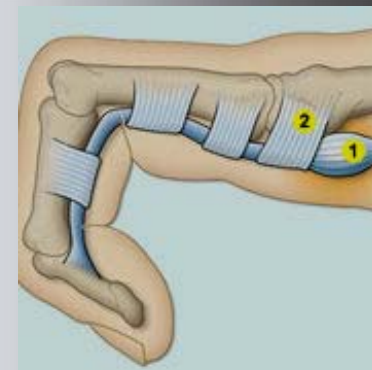
Sehnenscheidenverdickung

Leichte Fälle: Entzündungshemmung

Fingergymnastik, Injektion (<3x !)

Kleiner Schnitt – großer Effekt:

Ringbandspaltung (ambulant)



Schmerzen bei Daumenbewegung am Handgelenk - Strecksehnenentzündung

Sehnenentzündung

im ersten Strecksehnenfach

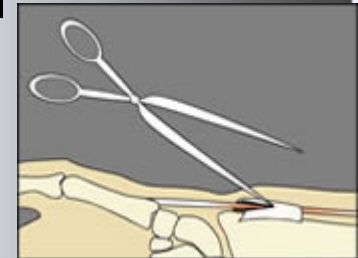
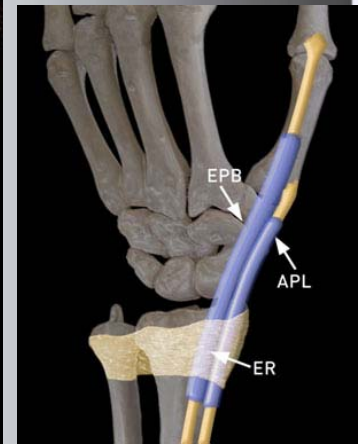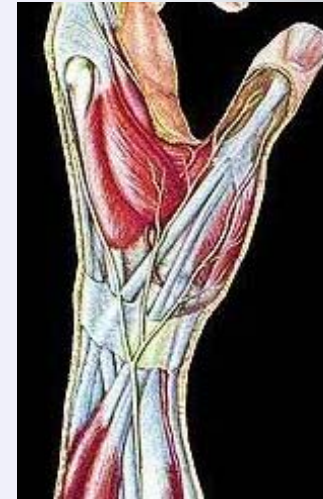
Schmerzen bei Belastung

Therapie

Ruhigstellung

Entzündungshemmung

Operative Spaltung



Verdickte Stränge & Knoten, gekrümmte Finger – Morbus Dupuytren

Häufig beidseits

Bindegewebige Veränderungen

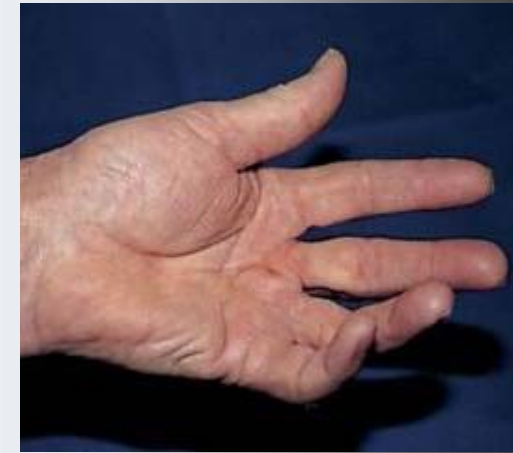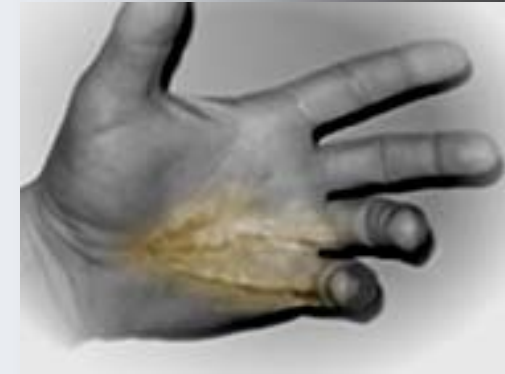Einbeziehung von Haut, Nerven

Konservativ unbefriedigend

Bei Beeinträchtigung: Entfernung

Hohe Rezidivrate

Lange Nachbehandlung



Kribbelnde, taube Finger - Schmerzen - Karpaltunnelsyndrom


Mißempfindungen in den Fingern

Taube Hände nachts und morgens

Ausstrahlung in den Arm

Feinmotorik gestört

Kraft lässt nach



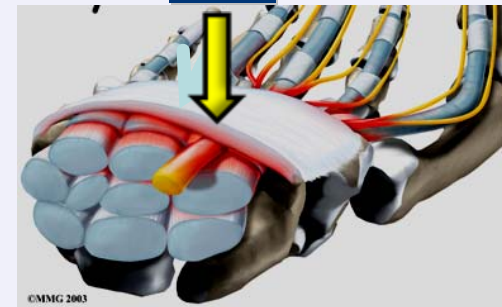
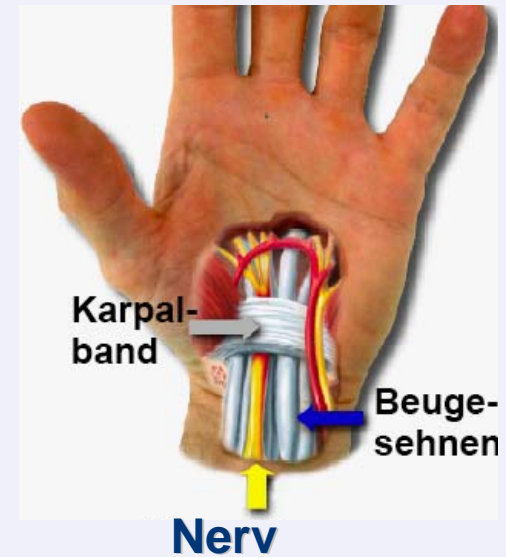
Ursachen eines Karpaltunnelsyndrom

Druckschädigung
des Mittelhandnervens

Enger Kanal

Diagnose:

- Typische Klinik
- Druckschmerzen
- Verzögerte Nervenleitung



Therapie des Karpaltunnelsyndrom

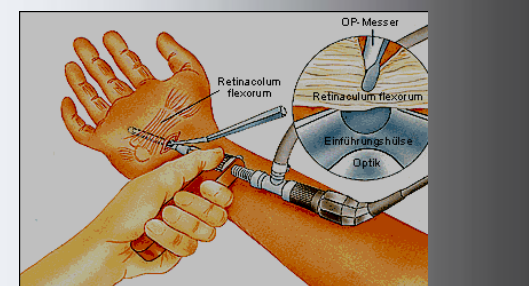
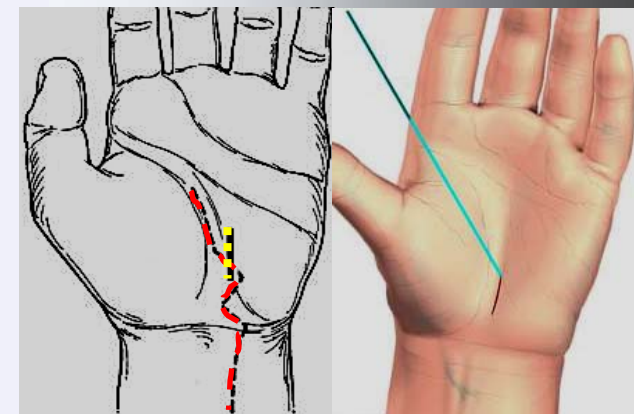
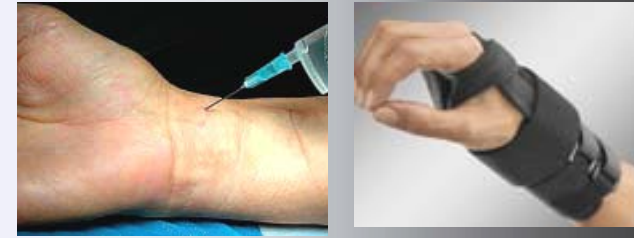Nicht-operativ

- Übungen (Wasserbad)
- Schiene zur Nacht
- Kortisongabe (max 3x)

Operativ (Druckentlastung)

Spaltung des Bandes

- (offen – halb-offen
- endoskopisch)



Speichenbruch – häufigste Fraktur

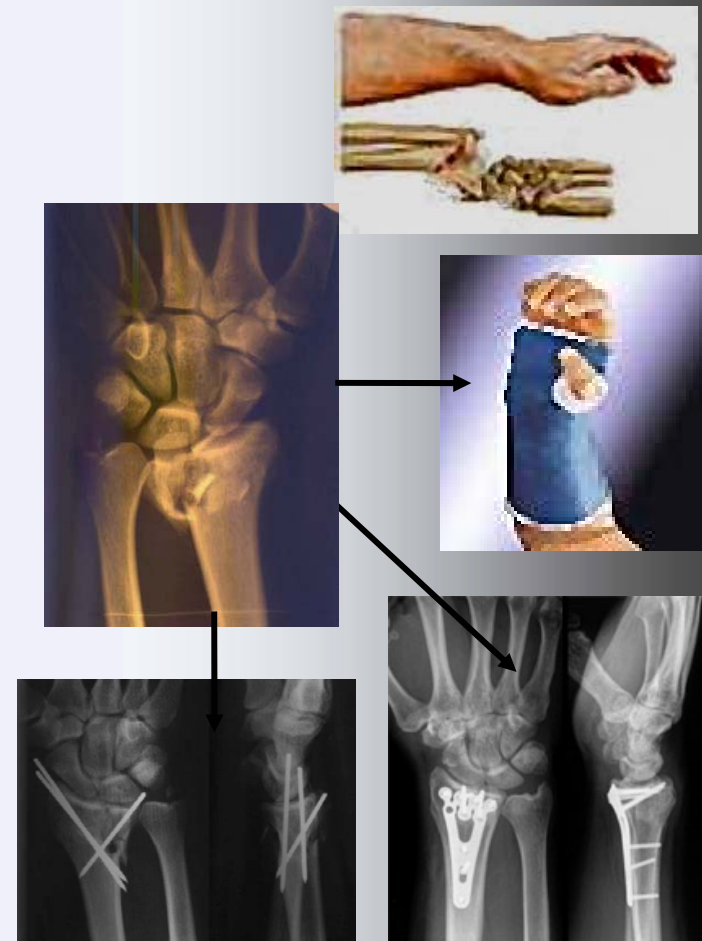
Fehlstellung am Handgelenk

Schmerzen

Diagnose mit Röntgen / CT

Einrichten und Gips

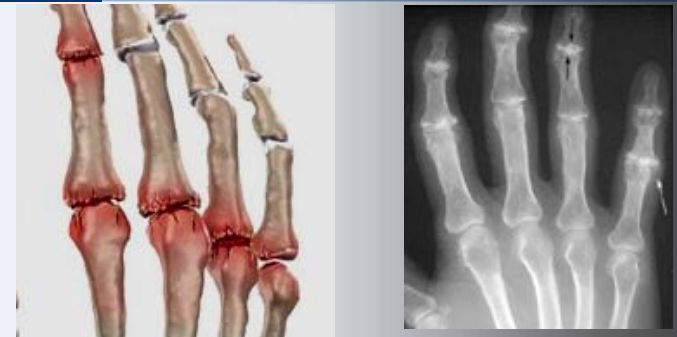Operation bei Fehlstellung



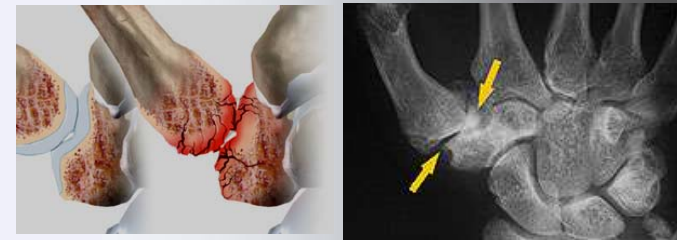

Abnutzungerscheinungen - Arthrose

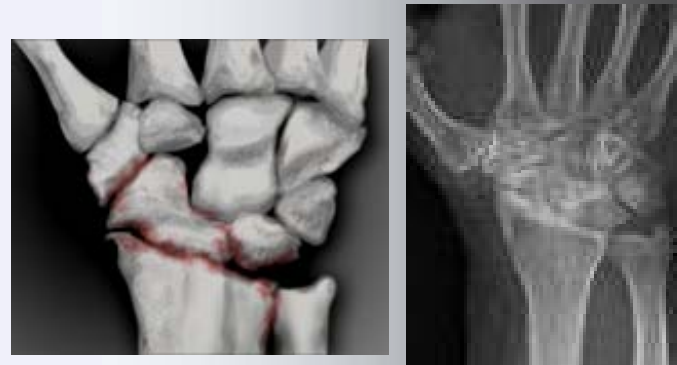Finger



Handwurzel



Handgelenk



Schmerzen und Knötchen am Fingerendgelenk - Gelenkarthrose

Im Rahmen einer Polyarthrose

Betroffen: End- und Mittelgelenke

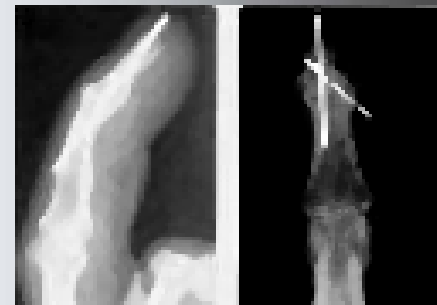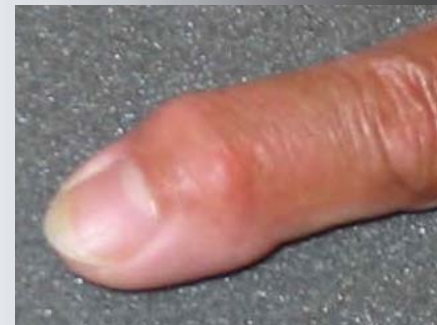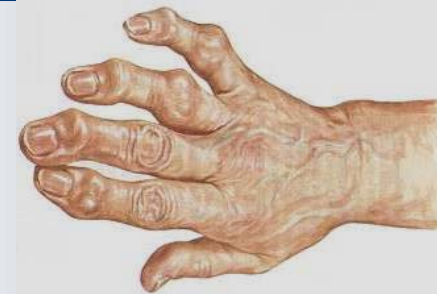Bewegungseinschränkung

Wechselnde Beschwerden

Behandlung: Wärme, Salben,

Medikamente, Injektionen, Bestrahlung

Selten Versteifung



Schmerzen am Daumensattelgelenk – Rhizarthrose

Abnützung des Daumensattel

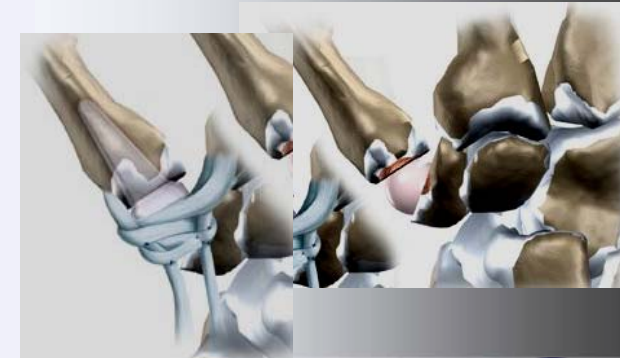
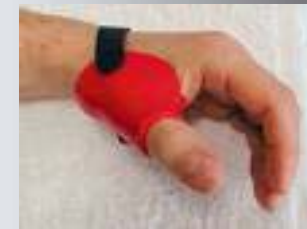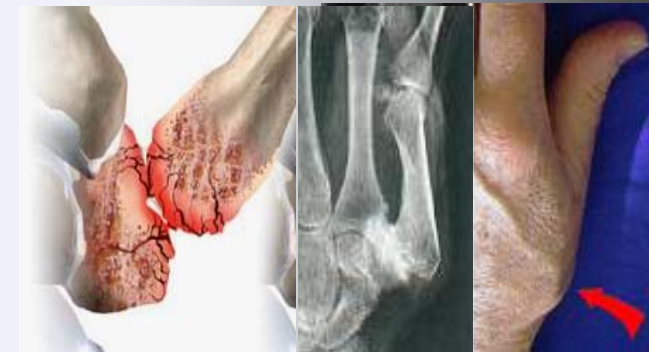Betroffen: End- und Mittelgelenke

Bewegungseinschränkung

Behandlung: Salben, Medikamente

Belastung: Versteifung

Beweglichkeit: Ersatz



Selten: „echtes“ Rheuma

Systemerkrankung (aggressiv)

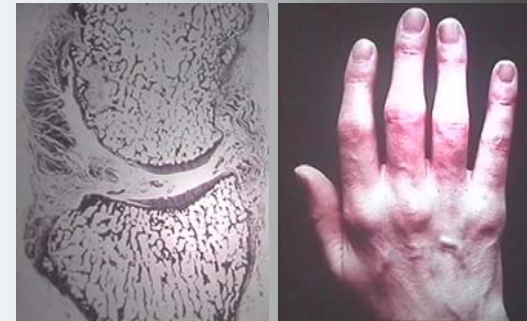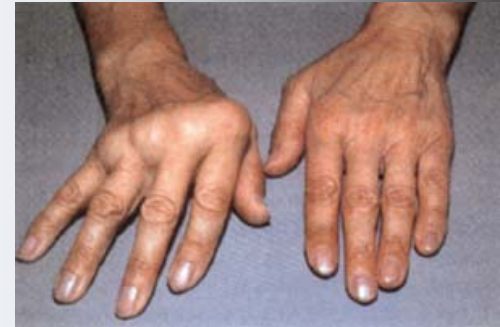Autoantikörper, Synovia aggressiv

Befallsmuster unterschiedlich

Grundgelenke betroffen

Interdisziplinäre Behandlung !

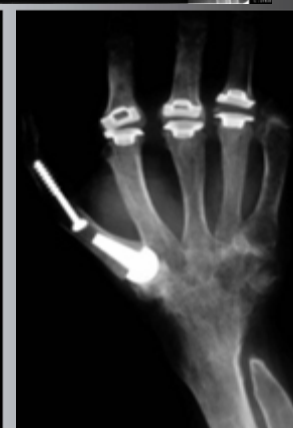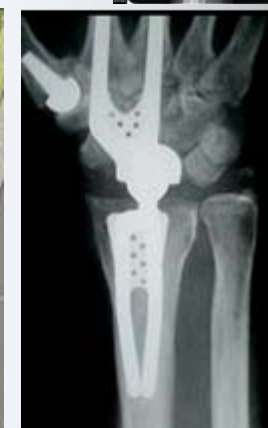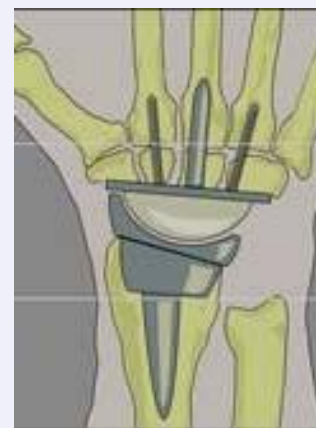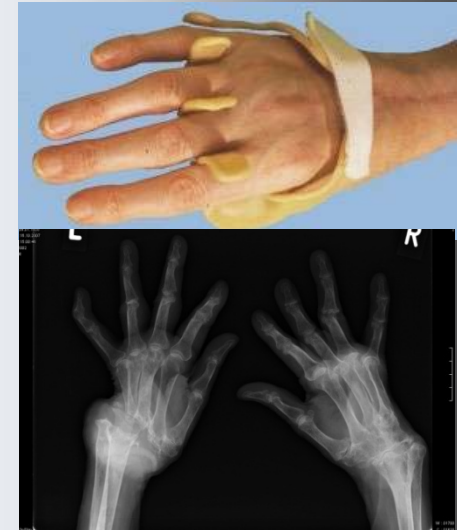
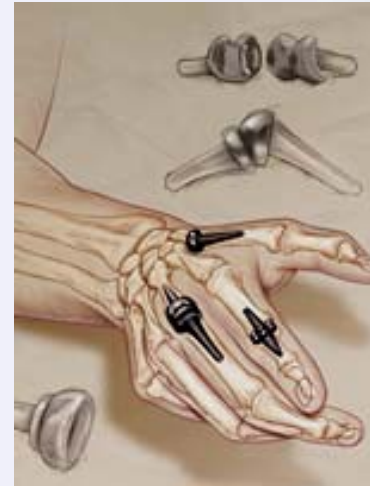Medikamentös - KG - Operativ



Operative Maßnahmen bei Rheuma (cP)

Operative Eingriffe

- > Weichteileingriffe
 - Schleimhautentfernung
- > Gelenkersatz
 - Mobilität ist wichtig
 - Lockerungen erhöht
- > Versteifungen
 - Im Hintergrund



Schwellungen an Gelenken – Ganglion

Schwellung am Handgelenk

Variable Größe

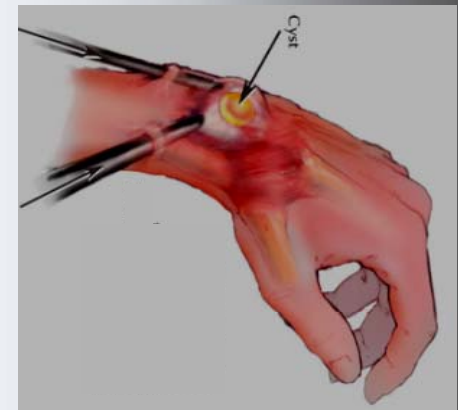
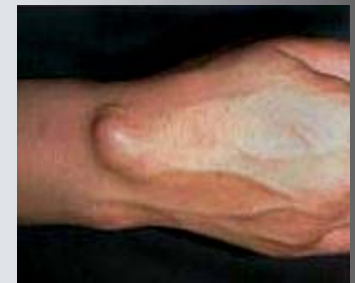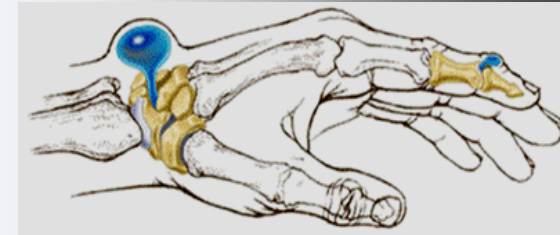
Gelenkflüssigkeit enthalten

Konservativ hohes Rezidiv

Operativ (völlige Entfernung):

Offen

Arthroskopisch





Service

Internet

Sie finden die Vortragsunterlagen zum
Nachlesen oder Herunterladen unter

www.rotkreuzklinikum-muenchen.de



Vorschau

Infotreff

Nächster Infotreff am 21.06.2010
Thema: Das „offene Bein“ – ein
vermeidbares Leiden
Referent: Dr. Christian Wack



**Danke für Ihre
Aufmerksamkeit!**

